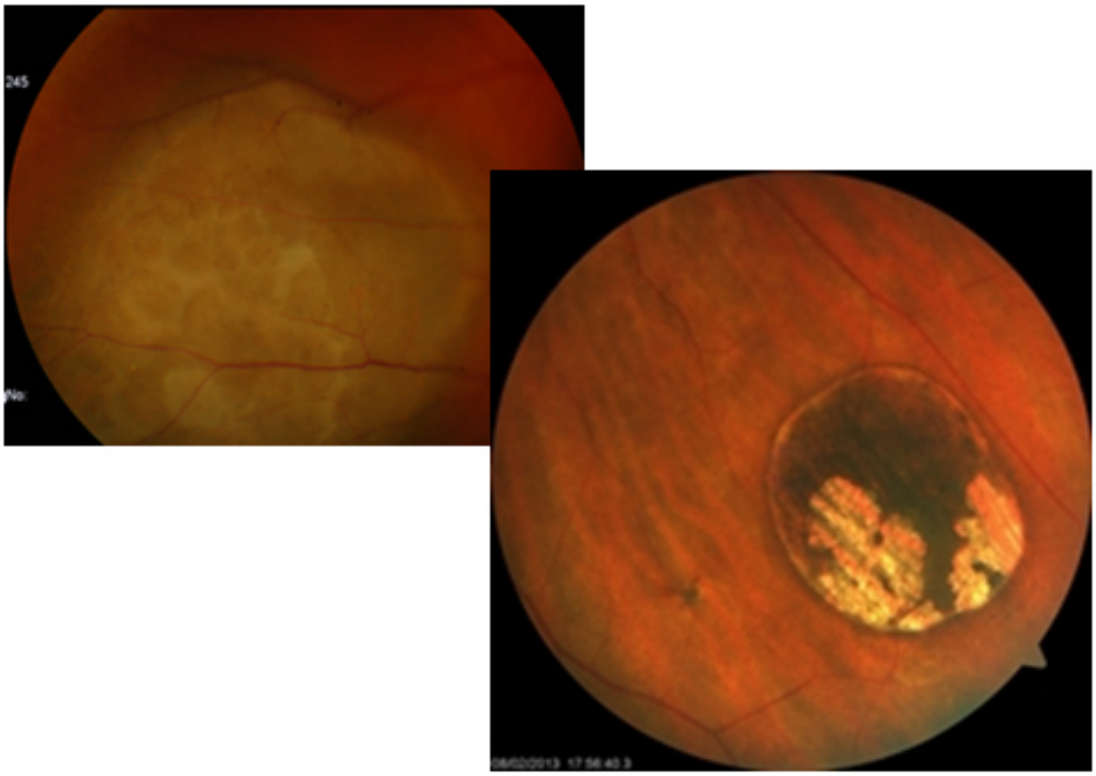

9. TUMORES

9 - TUMORES

- **Nevo coróide**

É o tumor mais comum da úvea.
Benigno. Início muito cedo na vida. Cresce lentamente durante a puberdade.
Alguns podem sofrer degenerescência maligna.
SINTOMAS: Assintomático. Metamorfopsia e visão desfocada casos esteja presente fluido subretiniano.
SINAIS: São tipicamente pigmentados. Podem ser amelanóticos. Usualmente tem bordos mal definidos. Planos ou ligeiramente elevados. Drusens sobre a sua superfície são um factor preditivo negativo sobre a sua evolução.

Fig. 9.1 Nevo coróide (Retinografia)

Fig 9..2 Nevo coróide (Retinografia)

Fig. 9.3 Nevo coróide (Anerítica)

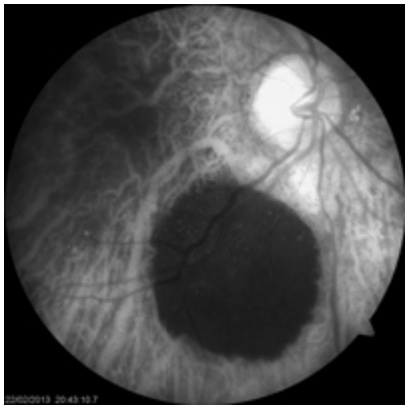
Fig. 9.4 Nevo coróide (Filtro vermelho)

Fig. 9.5 Nevo coróide, com drusens na sua superfície (Retinografia)

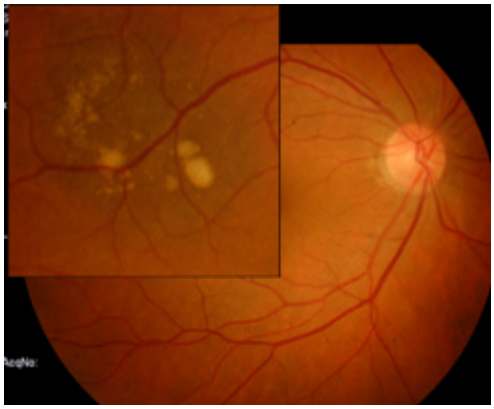

Fig. 9.6 Nevo coróide, com drusens na sua superfície (Retinografia)

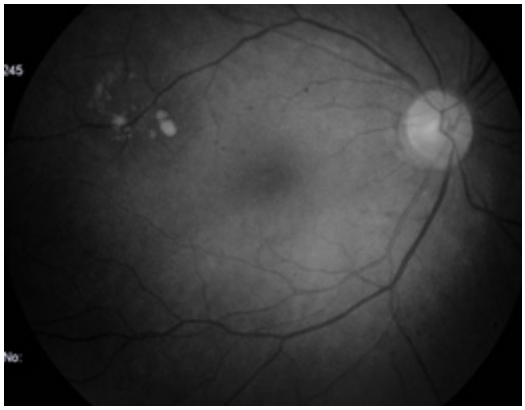

Fig. 9.7 Nevo coróide (anerítica)

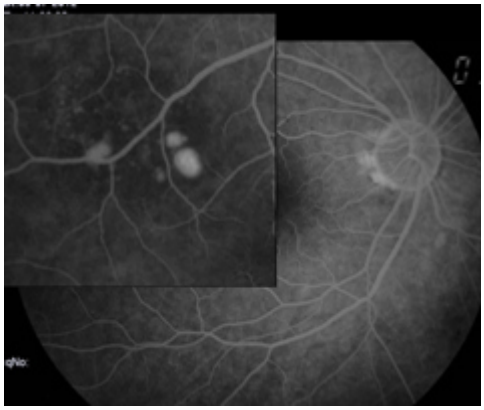

Fig. 9.8 Nevo coróide (AF)

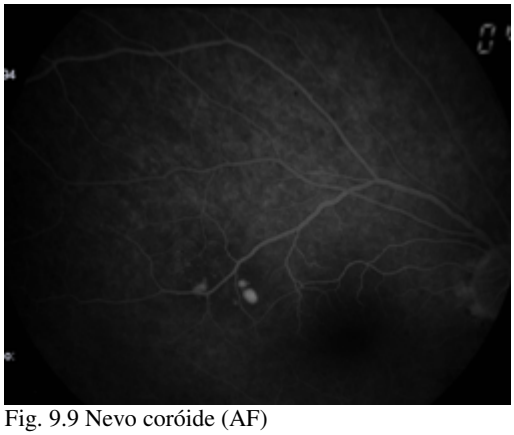

Fig. 9.9 Nevo coróide (AF)



Fig. 9.10 Nevo coróide (OCT)

Fig. 9.11 Nevo coróide (Retinografia)

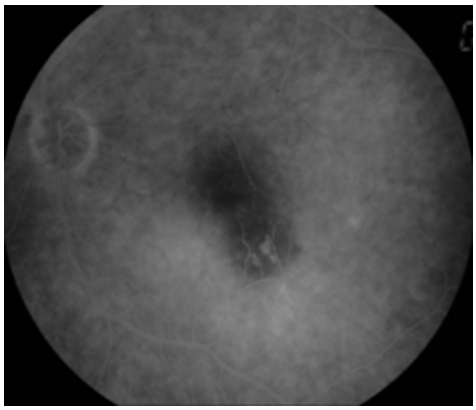

Fig. 9.12 Nevo coróide (AF)

- **Melanoma coróide**

É o tumor maligno intraocular primário mais comum.
A maioria dos pacientes tem uma idade entre 60 e 70 anos.
SINTOMAS: Assintomático ou metamorfopsia, fotopsia, alteração CV periférico, floaters ou diminuição da acuidade visual. A dor não é um sintoma típico.
SINAIS: A maioria dos tumores são pigmentados, embora 20-30% sejam amelanóticos.
As lesões têm uma forma em cogumelo ou dome-shaped. Espessura entre 2 e 15 mm.
Pigmento alaranjado de lipofuscina sobre a superfície do tumor.
Descolamento exsudativo da retina e hemorragia vítrea em tumores grandes.
A ecografia é dos exames de diagnóstico mais importantes.

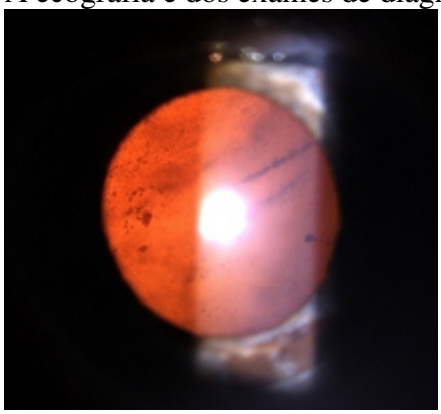

Fig. 9.13 Melanoma da coróide. Hemovitreo. Observação na Lâmpada fenda.

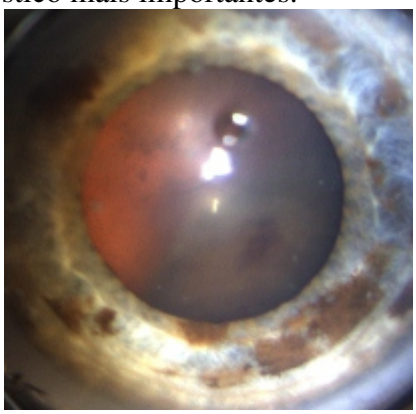

Fig. 9.14 Melanoma da coróide. Hemovitreo. Observação na Lâmpada fenda.

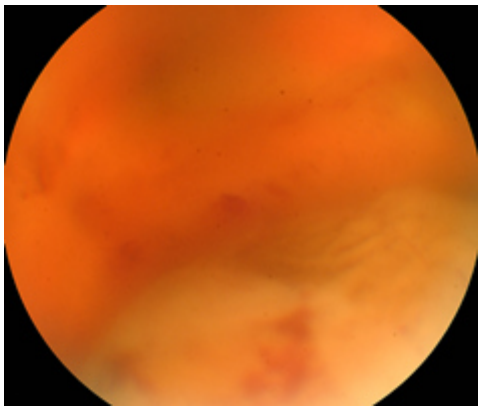

Fig. 9.15 Melanoma coróide (Retinografia)

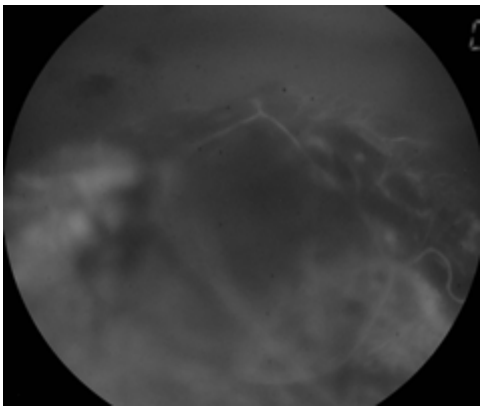

Fig. 9.16 Melanoma coróide (AF)

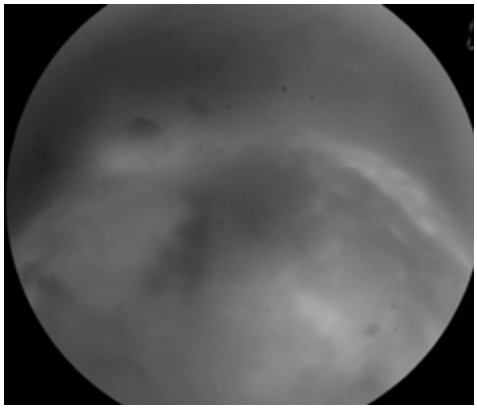

Fig. 9.17 Melanoma coróide (AF)

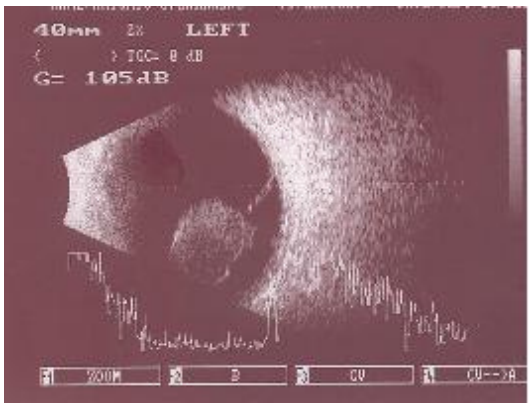

Fig. 9.18 Melanoma coróide (Ecografia)

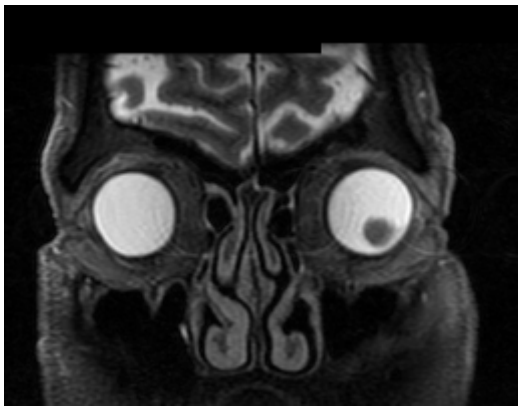
Fig. 9.19 Melanoma coróide (RMN)

Fig. 9.20 Melanoma coróide (TAC)

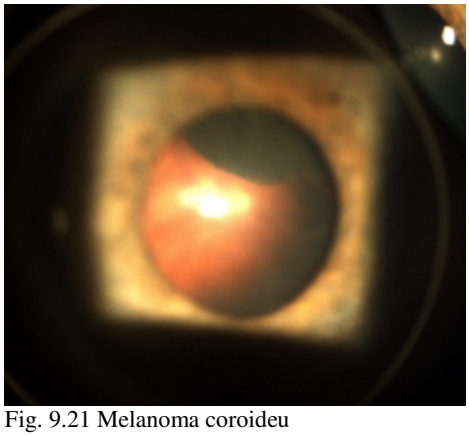
Fig. 9.21 Melanoma coroideu

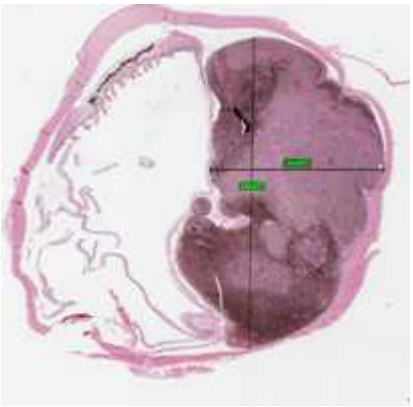
Fig. 9.22 Melanoma coroideu (peça)

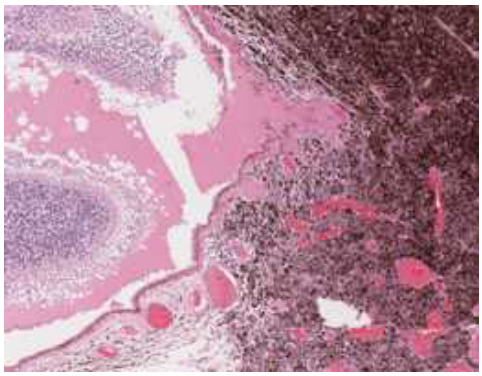
Fig. 9.23 Melanoma coroideu (histologia)

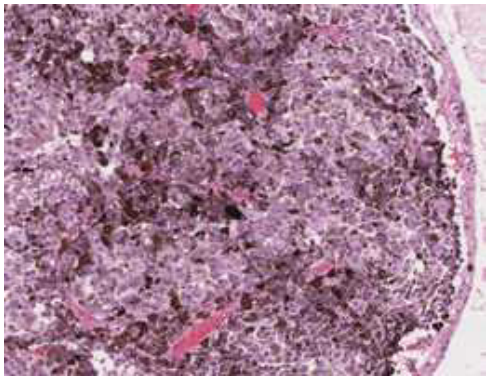
Fig. 9.24 Melanoma coroideu (histologia)

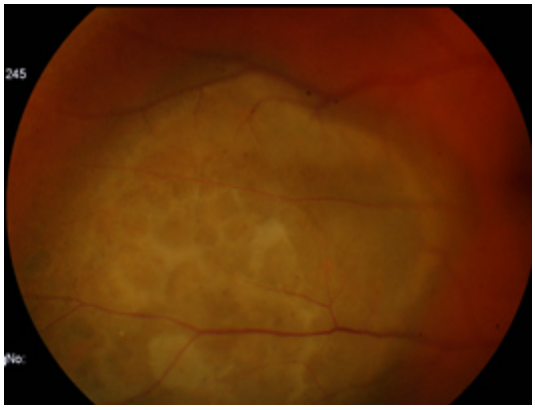
Fig. 9.25 Melanoma coróide (Retinografia)

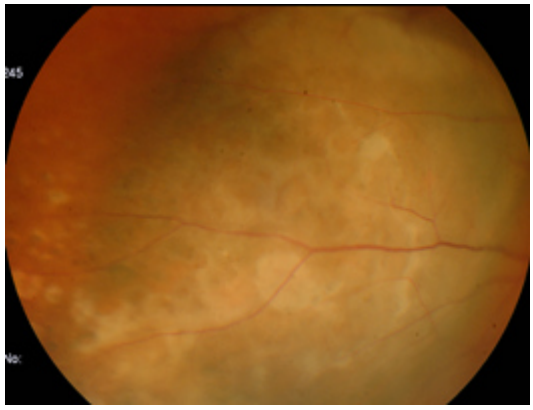
Fig. 9.26 Melanoma coróide (Retinografia)

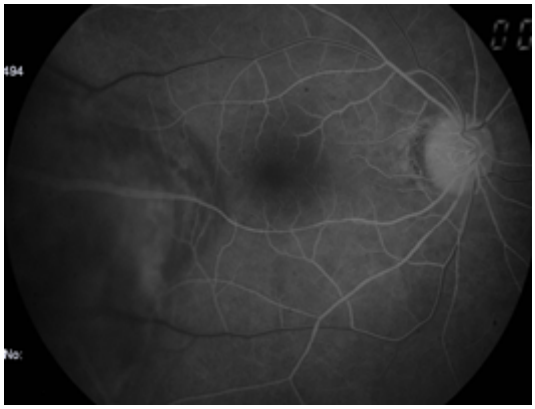

Fig. 9.27 Melanoma coróide (AF)

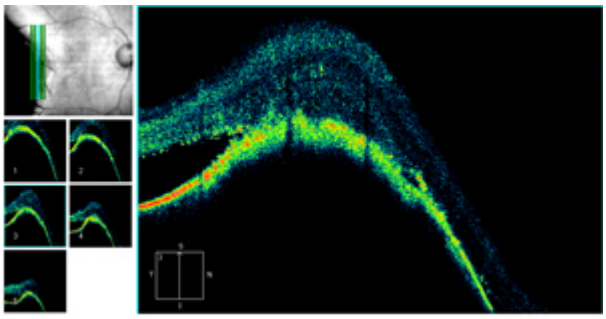

Fig. 9.28 Melanoma coróide (OCT)

Fig. 9.29 Melanoma coróide (TAC)

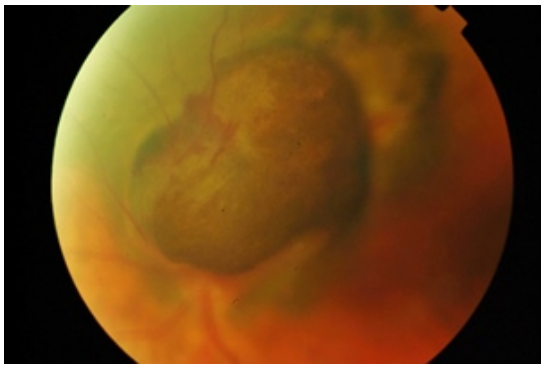

Fig. 9.30 Melanoma coróide (Retinografia)

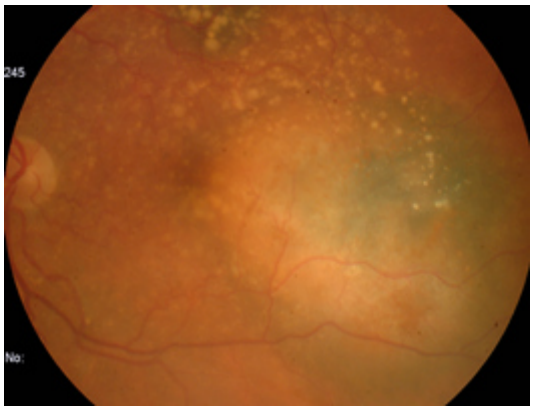

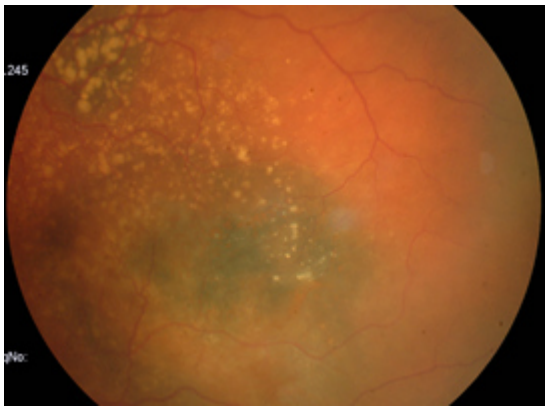

Fig. 9.31 Melanoma suspeito (Retinografia)

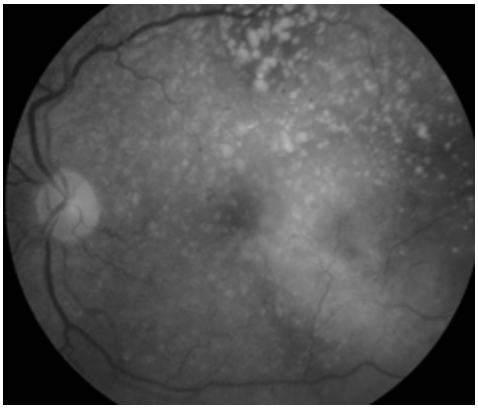

Fig. 9.32 Melanoma suspeito (Retinografia)

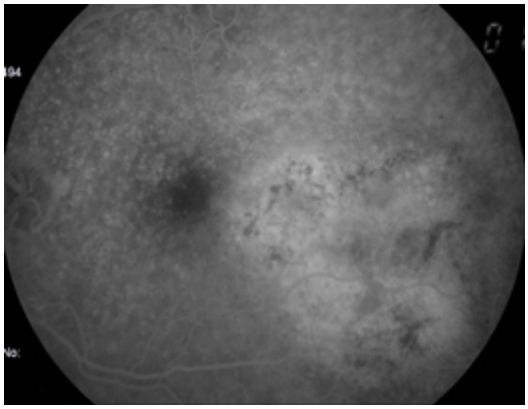

Fig. 9.33 Melanoma suspeito (Anerítica)

Fig. 9.34 Melanoma suspeito (AF)

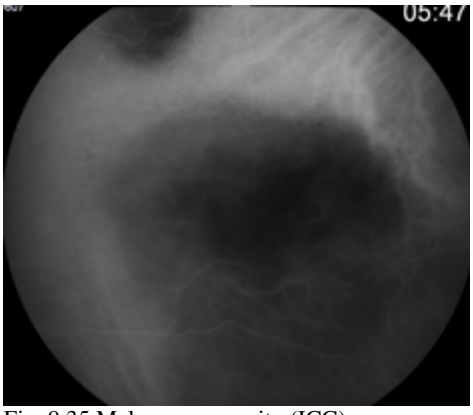

Fig. 9.35 Melanoma suspeito (ICG)

- **Metástase coroideia**

É provavelmente o tumor maligno mais comum.
O tumor da mama, no sexo feminino e o tumor do pulmão no sexo masculino são as etiologias mais frequentes.
SINTOMAS: metamorfopsia, alteração dos CV periféricos, diminuição da acuidade visual
SINAIS: Solitários ou múltiplos. Uni ou bilaterais. Lesão efeito massa, aspecto tipo placa ou dome-shaped, amarelo-creme, muitas vezes com pigmentação. Descolamento exsudativo da retina associado.
A ecografia é importante para distinguir uma metástase coroideia dum melanoma.

Fig. 9.36 Metástase de carcinoma da laringe (Retinografia)

Fig. 9.37 Metástase de carcinoma da laringe (Retinografia)

Fig. 9.38 Metástase de carcinoma da laringe (Retinografia)

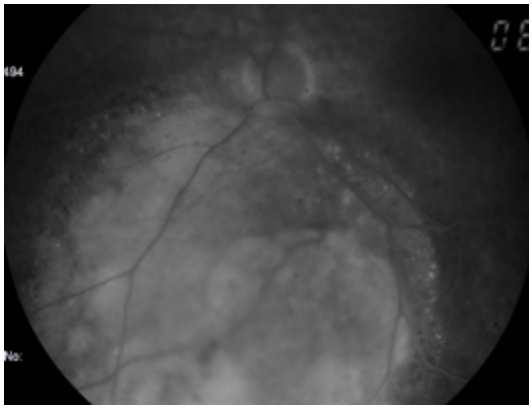

Fig. 9.39 Metástase de carcinoma da laringe (Anerítica)

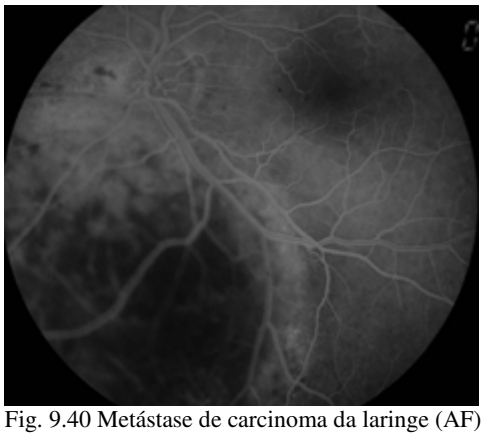

Fig. 9.40 Metástase de carcinoma da laringe (AF)

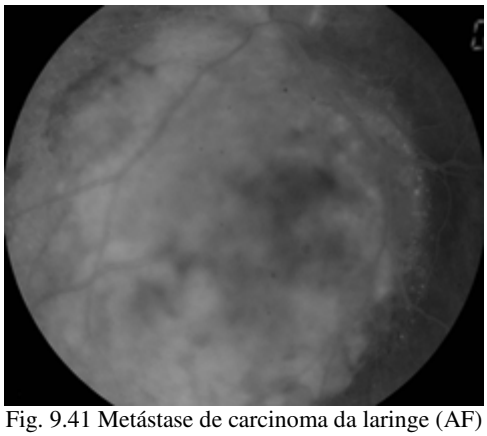

Fig. 9.41 Metástase de carcinoma da laringe (AF)

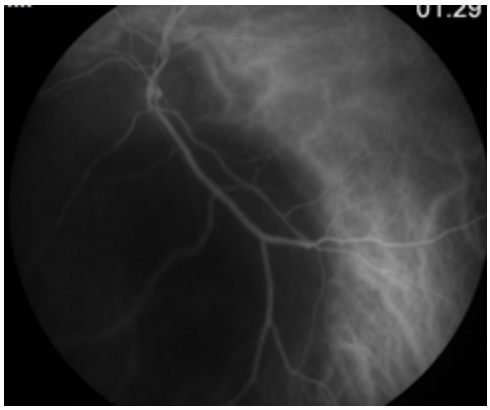

Fig. 9.42 Metástase de carcinoma da laringe (ICG)

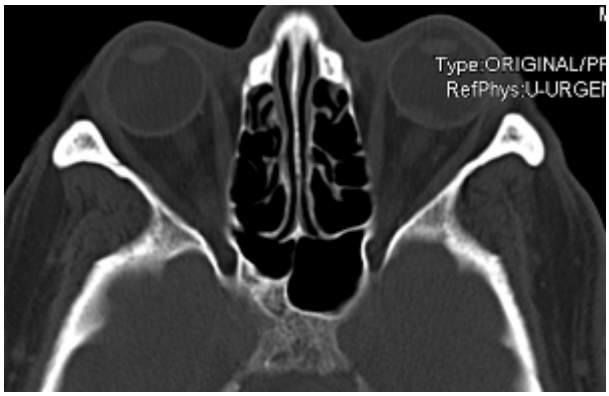

Fig. 9.43 Metástase de carcinoma da laringe (TAC)

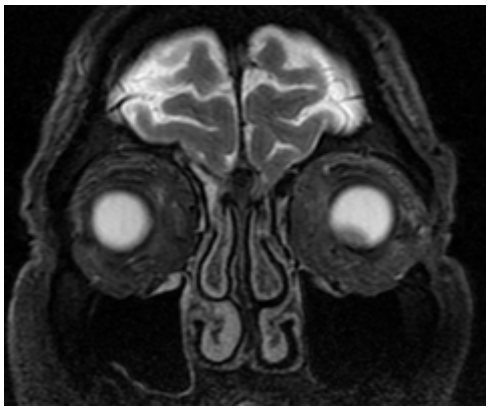

Fig. 9.44 Metástase de carcinoma da laringe



Fig. 9.45 Metástase de carcinoma da laringe (CV)

(RMN)

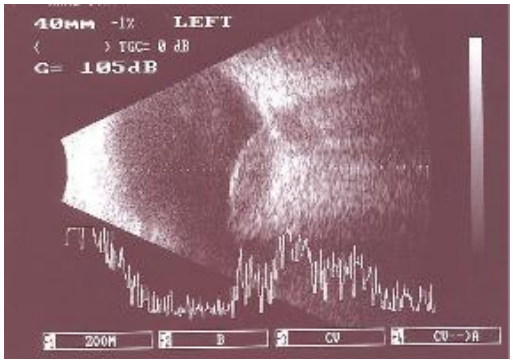

Fig. 9.46 Metástase de carcinoma da laringe (Ecografia)

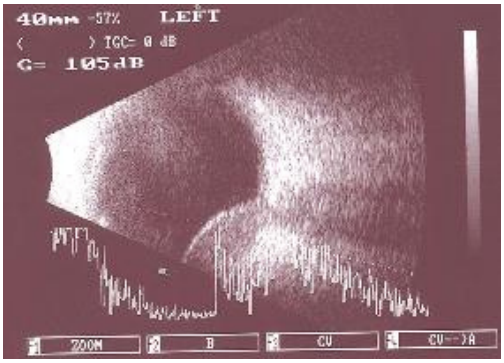

Fig. 9.47 Metástase de carcinoma da laringe (Ecografia)

- **Hemangioma coróide**

É um tumor vascular benigno. Sem potencial maligno.
Um hemangioma coroideu circunscrito é habitualmente uma lesão isolada, enquanto um hemangioma coroideu difuso faz parte do S. Sturge-Weber.
SINTOMAS: Assintomático ou diminuição da acuidade visual, defeito do CV, metamorfopsia ou fotopsia.
Ocasionalmente está presente um descolamento exsudativo da retina.
SINAIS: Lesão moderadamente elevada, dome-shaped, coloração alaranjada. Agrupamento pigmentar ou metaplasia fibrosa pigmentar sobre a superfície. Ocasionalmente apresenta fluido subretiniano.
A ecografia é útil para o DD diferencial com melanomas e metástase da coróide.

- **Osteoma coroideu**

Tumor benigno, ossificação da coróide.
Mais frequentes no sexo feminino e jovens.
Frequentemente é unilateral. Não há história familiar.
PATOGENESE: Desconhecida.
SINTOMAS: Metamorfopsia, escotomas ou visão desfocada.
SINAIS: lesão tipo placa, fina, branco-amarelada, com bordos bem definidos.
Habitualmente localizam-se adjacentes ao disco óptico.
COMPLICAÇÃO: NVSR

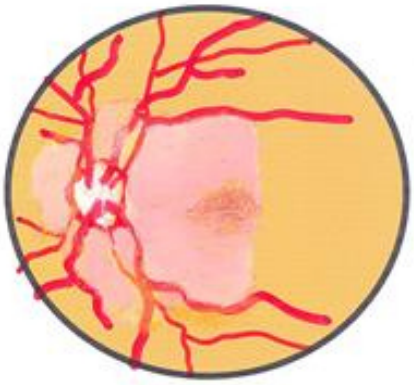
Fig. 9.48 Osteoma coroideu

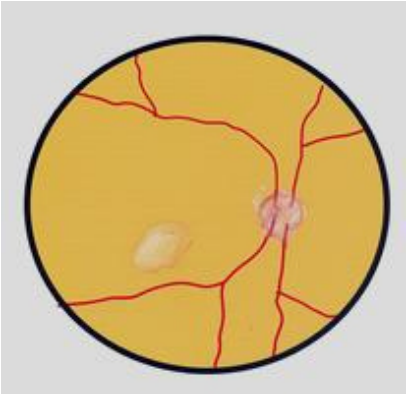
Fig. 9.49 Osteoma coroideu

- **Melanocitoma do nervo óptico**

É uma variante dum nevo da coróide. É um tumor benigno do nervo óptico, muito pigmentado.
De tamanho variável. Pode estar presente ao nascimento, mas a idade média é 50 anos.
Bilateralidade é rara.
SINTOMAS: Assintomático. Se o tumor é grande pode apresentar diminuição da acuidade visual e defeito pupilar aferente.
SINAIS: Tumor aplanado ou discretamente elevado, habitualmente com localização excêntrica, de coloração escura, ocupando habitualmente o quadrante temporal inferior.
EVOLUÇÃO: Raramente sofre transformação maligna.

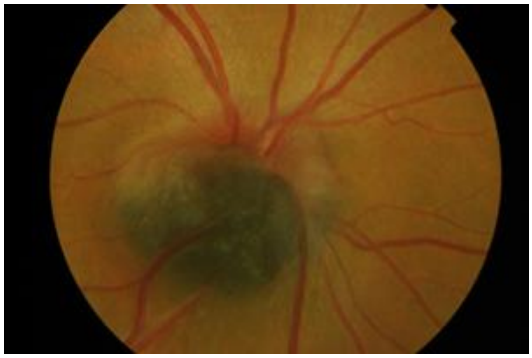
Fig. 9.50 Melanocitoma nervo óptico (Retinografia)

Fig. 9.51 Melanocitoma nervo óptico (Retinografia)

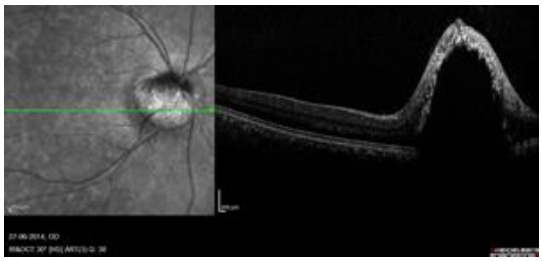
Fig. 9.52 Melanocitoma nervo óptico (Retinografia)

- **Epitelioma (adenoma) EPR**

Alguns adenomas podem surgir no epitélio pigmentar cilioretiniano e estender-se posteriormente ao EPR.
A AF e a ecografia permitem fazer o DD entre um adenoma do EPR e o melanoma da coróide. Na AF, o adenoma apresenta mais vasos nutritivos e veias de drenagem do que os melanomas da coróide.

- **Hipertrofia congénita do EPR**

Benigna.
SINTOMAS: Assintomático
SINAIS: Lesão pigmentada, circunscrita, aplanada e solitária. Habitualmente localiza-se na média periferia. Envolvida por um halo despigmentado.
Em indivíduos idosos pode tornar-se despigmentada.
Pode conter no seu interior, lacunas despigmentadas.
Lesões agrupadas numa distribuição sectorial assemelham-se a “ Bear tracks”.

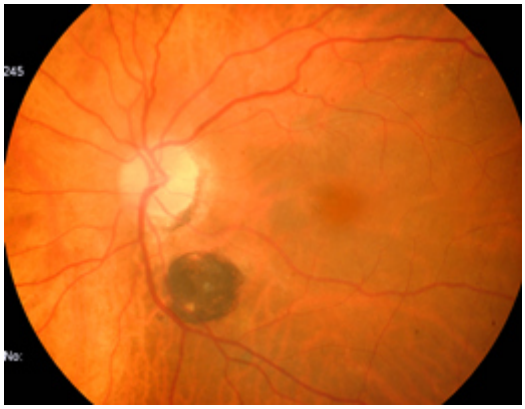
Fig. 9.53 Hipertrofia congénita do EPR (Retinografia)

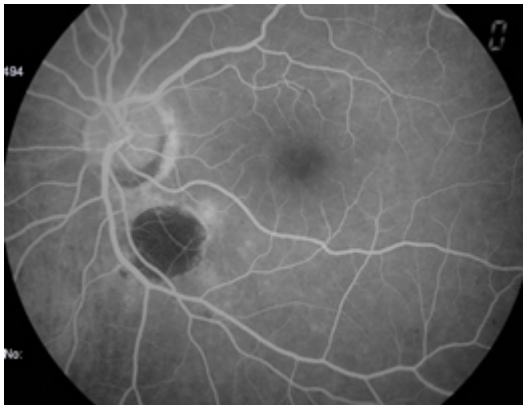
Fig. 9.54 Hipertrofia do EPR (AF)

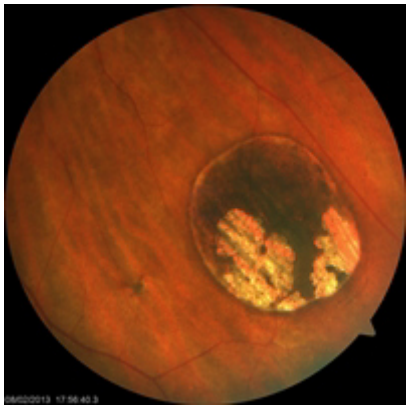
Fig.9.55 Hipertrofia congénita do EPR, lacunas de despigmentação (Retinografia)

Fig. 9.56 Hipertrofia congénita do EPR (Retinografia)

Fig. 9.57 Hipertrofia do EPR (AF)

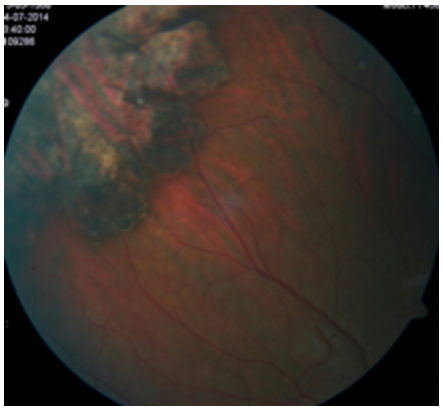
Fig. 9.58 Hipertrofia congénita do EPR (Retinografia)

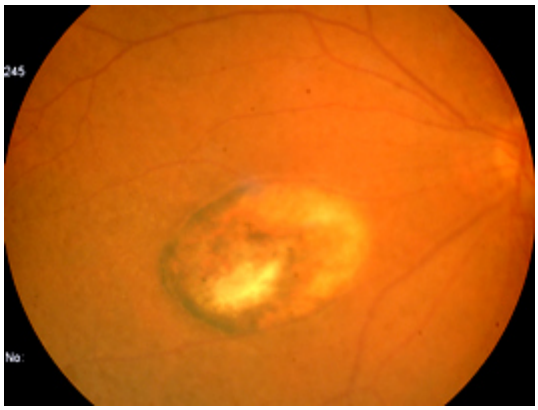

Fig. 9.59 Hipertrofia congénita do EPR, com maior pigmentação no bordo mais periférico (Retinografia)

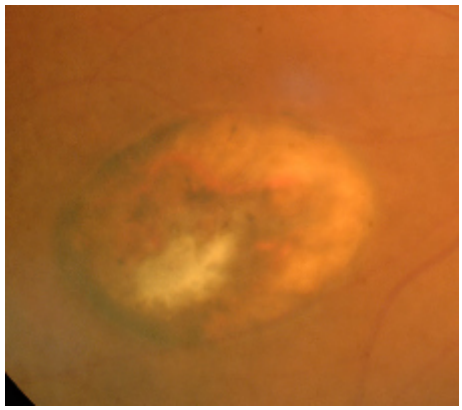

Fig. 9.60 Hipertrofia congénita do EPR, com maior pigmentação no bordo mais periférico (Retinografia)

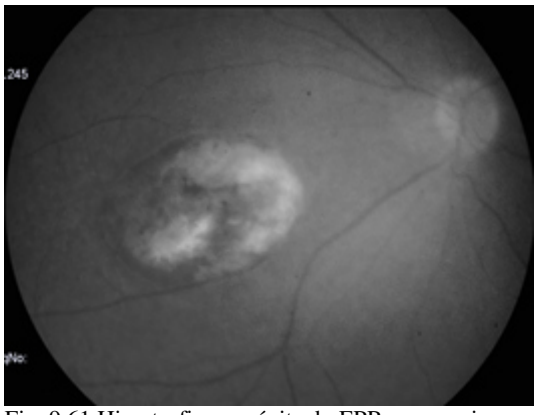

Fig. 9.61 Hipertrofia congénita do EPR, com maior pigmentação no bordo mais periférico (Anerítica)

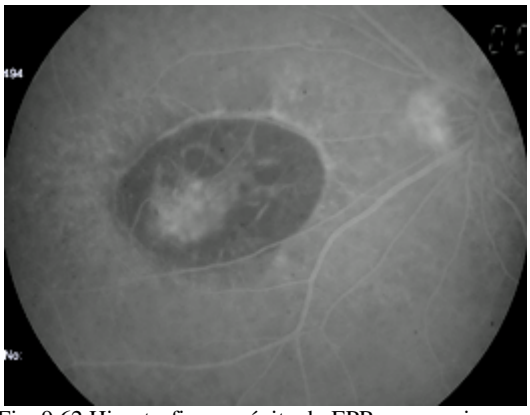

Fig. 9.62 Hipertrofia congénita do EPR, com maior pigmentação no bordo mais periférico (AF)

- **Hamartoma congénito simples do EPR**

Raro. Lesão nodular, de cor negra. Bordos bem definidos, que afecta a retina subjacente.
Dilatação dos vasos sanguíneos nutritivos e tracção vítreoretiniana associada.
Localização habitual justafoveolar.
Diâmetro igual ou menor que 1.5 mm.
Habitualmente não há alteração da acuidade visual.

Fig. 9.63 Hamartoma congénito simples do EPR

Fig. 9.64 Hamartoma congénito simples do EPR (Retinografia)

- **Linfoma intraocular primitivo**

É um linfoma não Hodgkin. Pouco frequente e difuso.
Extremamente maligno.
Uveíte anterior crónica não responsiva aos corticosteróides.
SINAIS: Infiltrados amarelados, multifocais, grandes, que vão confluir e formar um anel ao equador (patognomónico de linfoma).

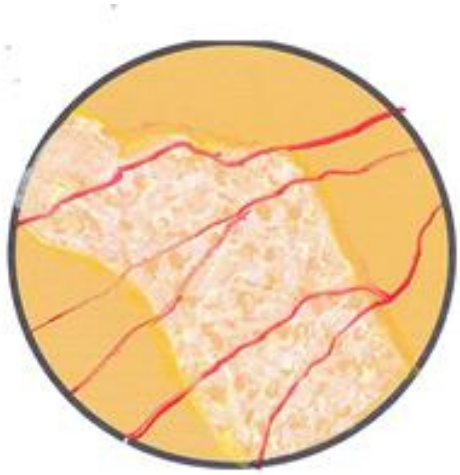

Fig. 9.65 Linfoma intraocular

- **Astrocitoma**

Tumor benigno, raro, da retina ou do nervo óptico.
Constituído por astrocitos fibrilares, calcoferitos e vasos sanguíneos.
Associação com esclerose tuberosa (50% dos doentes tem astrocitomas).
SINAIS: Nódulo semi-transparente ou amarelado, localizado habitualmente na periferia.
Pode apresentar-se também como uma lesão peripapilar, calcificada e nodular.
EVOLUÇÃO- Habitualmente não alteram o tamanho, podendo calcificar ou sofrer uma degenerescência quística secundária.

Fig. 9.66 Astrocitoma

- **Hemangioma capilar**

É um hamartoma vascular. Raro.
Ocorrem solitários ou no quadro da doença de von Hippel-Lindau (60% apresentam hemangiomas capilares retinianos).
HEMANGIOMA ENDOFÍTICO – O 1º sinal é uma pequena lesão avermelhada, localizada entre uma arteríola e uma vénula. Posteriormente evolui para um pequeno nódulo e uma massa arredondada, amarelo-alaranjada, acompanhada duma dilatação e tortuosidade da artéria nutritiva e da veia, devido ao shunt arteriovenoso. Os angiomas fibrosos são esbranquiçados.
HEMANGIOMA EXOFÍTICO – Menos frequente. Localiza-se habitualmente adjacente ao disco óptico e afecta gravemente a visão.
HEMANGIOMA DO DISCO ÓPTICO- Afecta gravemente a visão.

Fig. 9.67 Hemangioma capilar inicial

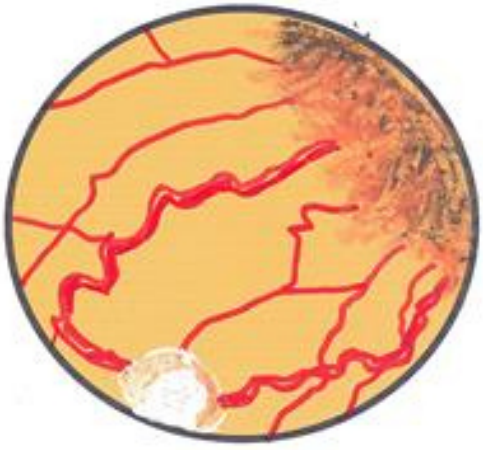

Fig. 9.68 Hemangioma capilar

- **Hemangioma cavernoso**

É uma hamartoma vascular congénito. Unilateral e raro.
Pode ser hereditário ou ocorrer num quadro associado a lesões da pele e do SNC.
IDADE DE INÍCIO- Entre os 10 e os 30 anos.
APRESENTAÇÃO INICIAL- Descoberto por acaso ou por uma hemorragia vítrea.
SINAIS- Aspecto dum agregado séssil de aneurismas saculares semelhantes a um cacho de uvas.

COMPLICAÇÕES: Hemorragias e a formação de membranas epiretinianas.

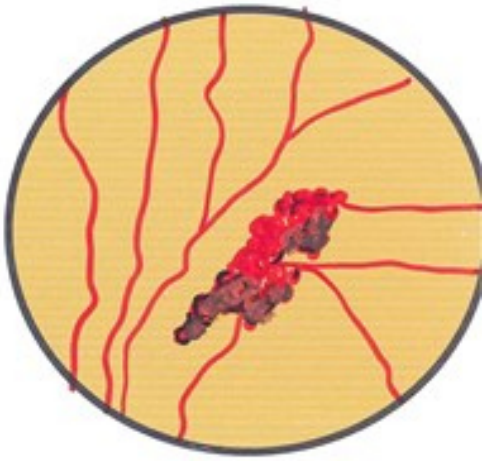

Fig. 9.69 Hemangioma cavernoso

- **Hemangioma racemoso**

É uma malformação congénita. Rara e unilateral.
Caracteriza-se pela presença de comunicações directas entre as artérias e as veias, sem um leito capilar intermediário.
APRESENTAÇÃO INICIAL: Descoberta casual ou uma baixa de acuidade visual.
SINAIS: Vasos sanguíneos dilatados e tortuosos que, com o tempo, se tornam mais dilatados e sinuosos, evoluindo mesmo para a esclerose.

Fig. 9.70 Hemangioma racemoso

- **Tumor vasoproliferativo da retina**

Rara. É uma lesão gliovascular.
Ocorre em indivíduos sãos.
APRESENTAÇÃO INICIAL: Visão desfocada, devido á exsudação macular.
IDADE DE INÍCIO: Entre os 40 e os 60 anos.
SINAIS: Massa retiniana ou subretiniana, de coloração amarelada, muito vascularizada.
Localização habitual: Retina periférica.
COMPLICAÇÕES: Hemorragias, edema macular cistóide e descolamento retina exsudativo.

Fig. 9.71 Tumor vasoproliferativo

- **Hamartoma combinado da retina e EPR**

Malformação rara, geralmente unilateral. Pode localizar-se justapapilar ou periférica.
Habitualmente ocorre em indivíduos sãos. Sexo masculino.
Associação com neurofibromatose tipo 1 ou 2, esclerose tuberosa, Incontinentia pigmenti.

1) FORMA JUSTAPAPILAR

Idade de apresentação inicial: Adolescência.
SINTOMAS: Visão desfocada e metamorfopsias.
SINAIS: Lesão pigmentada, acinzentada, ligeiramente elevada, com gliose associada e capilares dilatados e tortuosos.

2) FORMA PERIFÉRICA

Idade de apresentação: Infância.
Apresentação inicial: Estrabismo.
SINAIS: Crista linear, com tracção retiniana e distorção dos vasos sanguíneos.
COMPLICAÇÃO: NVSR e descolamento da retina.

- **Retinoblastoma**

É o tumor maligno intraocular primitivo mais frequente na infância.
O Retinoblastoma pode ser hereditário (40% dos casos) ou não hereditário (60% dos casos).
O gene predisponente ao Retinoblastoma está no locus 13q14.
Na maioria dos casos o diagnóstico é efectuado nos 2 primeiros anos de vida.
DIAGNÓSTICO: Leucocoria (em 60% dos casos), estrabismo (20% dos casos), glaucoma secundário, nódulos iridianos multifocais, inflamação orbitária.
SINAIS: Tumor intraretiniano (Lesão placóide esbranquiçada).
Tumor endofítico (Massa esbranquiçada, que faz saliência para o vítreo)
Tumor exofítico (Massa subretiniana multilobulada, esbranquiçada, associada a descolamento da retina).
A regressão espontânea é rara.

- **Retinocitoma**

Ou Retinoma.
É uma variedade benigna do retinoblastoma.
SINAIS: Lesão aspecto massa, lisa, em forma de cúpula.
EVOLUÇÃO: Involução espontânea e lentamente, até uma massa calcificada. Associação a atrofia corioretiniana e alterações do EPR.

O aspecto final é semelhante a um retinoblastoma após a irradiação.
Raramente se pode transformar em retinoblastoma.

Outras patologias:

- **Névus albino congénito EPR**
- **Meduloepitelioma intraocular**